Ter gelegenheid van het NVOI Lustrumcongres Design in Progress werd een prijsvraag uitgeschreven. Alle NVOI leden werden uitgenodigd hun beste, mooiste en meest complete casus aan te leveren, die vervolgens door leden via Facebook en door een deskundige jury werd beoordeeld. De gelukkige winnaar was kaakchirurg-implantoloog Kees Heijdenrijk. Uit handen van Rolf Meijer ontving hij in Gent de NVOI Award 2018 voor zijn casus 'Optimaal resultaat bij een fronttand vervanging via immediaat implanteren'.

Een 44-jarige vrouw werd verwezen voor een implantaat-kroon ter vervanging van de 21. De 21 is bij binnenkomst nog in situ, maar is niet meer te behouden als gevolg van interne resorptie na een trauma in het verleden. Mevrouw wil graag een vaste voorziening ter vervanging van haar tand. Ze wil graag een esthetisch zo fraai mogelijk resultaat en bij voorkeur geen tijdelijke uitneembare voorziening. De patiënt werd behandeld in de verwijspraktijk voor implantologie Omnimed waar de implantoloog zeer nauw samenwerkt met de tandtechnieker. In deze casus komt de synergie van deze samenwerking goed naar voren.

De casus wordt verder aan de hand van de hiernaast staande foto's besproken.

1/2 Beginsituatie met de 21 nog in situ. Vanwege de gummy smile is de wens voor een optimaal eindresultaat extra goed te begrijpen. De mucosa rond de 21 is fraai met mooie papillen. Het doel van de behandeling is deze zo goed mogelijk te behouden.

3 De 21 wordt zo atraumatisch mogelijk verwijderd om de weke delen en het bot zo veel mogelijk te sparen.

4 Er wordt een AnyRidge implantaat (MegaGen) geplaatst tegen de palatinale cortex waarbij de vorm van het implantaat (tapered en met brede en scherpe windingen) zorgt voor een optimale primaire stabiliteit. Het implantaat staat daardoor heel vast in het bot zodat een tijdelijke kroon veilig geplaatst kan worden en de kans op verlies door overbelasting nihil is.

5 Op het implantaat wordt een tijdelijk abutment geplaatst dat tot de juiste lengte wordt ingekort.

6 Bij de voorbereidingen is in het tandtechnisch laboratorium digitaal een tijdelijke kroon ontworpen. Aan de kroon ontwerpt de tandtechnicus een soort vleugels die stabiele steun geven op de buurelementen. De kroon met de extensies freest hij via een CAD-CAM techniek. De opening in het cingulum wordt zo vormgegeven dat deze richting geeft voor de dikste boor die wordt gebruikt om het implantaatbed te prepareren. Zo is het een ideaal boorsjabloon. In de opening is de pathfinder te zien die even op het implantaat is geschroefd om te controleren of het implantaat op de goede positie en in de juiste richting is geplaatst. De opening is meteen groot genoeg zodat het tijdelijk abutment erin past en kan worden verlijmd aan de kroon.

7 De kroon is met flow verlijmd aan het tijdelijke abutment en is weer van het implantaat losgeschroefd zodat de technieker ter plaatse de vleugels eraf kan halen en cervicaal op kan bouwen met flow. De vorm van de kroon is zodanig dat deze optimale steun gaat geven aan de weke delen.

8 De kroon is teruggeplaatst en via een minimale flap wordt de processus alveolaris labiaal geaugmenteerd met Bio-Oss.

9 Het klinische beeld zes weken na de ingreep met de tijdelijke kroon in situ. De papillen zijn mooi behouden gebleven. Cervicaal is er enige recessie. Door de kroon aan te passen en cervicaal iets minder bol te maken kan dat gecorrigeerd worden.

10 Röntgenologisch is de tot hoog aangebrachte Bio-Oss goed zichtbaar. Dit geeft een goede ondersteuning van de weke delen.

11/12 Ideaal eindresultaat met de definitieve kroon die na negen maanden werd vervaardigd.

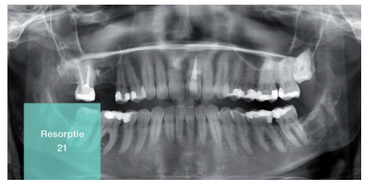

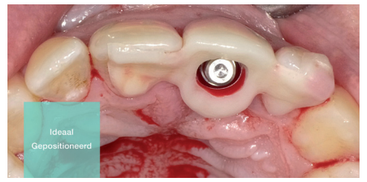

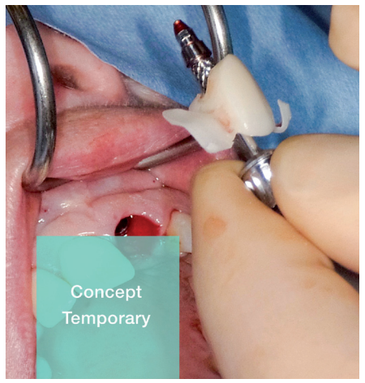
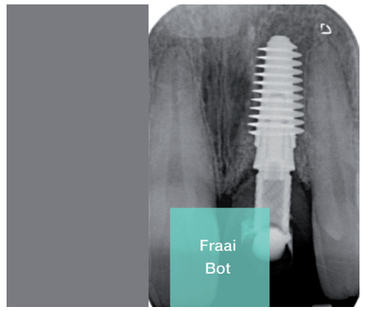
Met veel dank aan
Eddy Miedema tandtechnicus bij
Tandtechnisch Laboratorium
Miedema/Omnimed